TEORIA E PRÁTICA
TRAUMA E EMERGÊNCIA
Edição 9

Capítulo 27

BLOQUEIO DE NERVO PERIFÉRICO NO MANEJO DA DOR NA EMERGÊNCIA - UMA REVISÃO INTEGRATIVA

AMANDA MARIA SOUSA FELIX[1]
ANA CAROLINA GARCIA GIORI[1]
GABRIEL DEL BIANCO[1]
LARA ASSUNÇÃO KRIGER[1]
MARIA LUIZA NOVAES DE SOUZA[1]
MATEUS DOS SANTOS BANDEIRA[1]
ELOÁ MASCARENHAS SOFFRITTI[2]
ISMAR DE LIMA CAVALCANTI[2]

1. *Discente – Medicina na Universidade Federal Fluminense- HUAP/UFF*
2. *Docente – Departamento de Anestesiologia da Faculdade de Medicina da Universidade Federal Fluminense- HUAP/UFF.*

Palavras Chave: *Bloqueio Nervoso; Manejo da dor; Trauma.*

doi 10.59290/978-65-81549-96-1.27

INTRODUÇÃO

A dor é a principal queixa dos pacientes que adentram os departamentos de emergência em todo o mundo. É de suma importância, assim, o manejo seguro e eficiente dessa sintomatologia, a fim de atenuar o desconforto pessoal e evitar o agravamento do quadro clínico subjacente (ABDELHAMID *et al.*, 2020).

O manejo da dor abrange ferramentas multimodais, executadas a partir de técnicas farmacológicas e não farmacológicas, que ao serem trabalhadas de forma concomitante, auxiliam no alívio do quadro clínico apresentado. A analgesia regional, a partir dos Bloqueios de Nervos Periféricos (BNP) ganha destaque nesse âmbito, ao atuar em diferentes contextos no alívio da dor, tais como, diante de traumas com fratura óssea ou acidente perfurocortante, auxiliar na mobilidade dos membros e entre outras situações (SARANTEAS *et al.*, 2019).

É importante ressaltar que tradicionalmente são utilizados fármacos analgésicos para alívio da dor, tais como analgésicos não opioides, anti-inflamatórios não esteroidais, opióides e medicamentos adjuvantes. Contudo, há diversos efeitos colaterais sistêmicos relacionados, como depressão respiratória, hipotensão, náuseas, vômitos, hemorragias, injúria renal, distúrbios gastrointestinais, hepatopatias, reações de hipersensibilidade, entre outros (JAFFE *et al.*, 2020; FALYAR & TOLA, 2019). Um dos reflexos dessa problemática pode ser exemplificado pelos Estados Unidos no ano de 2015, em que foram notificados neste país cerca de 15 mil mortes após o uso indiscriminado de opioides por pacientes que buscavam, erroneamente, o alívio imediato de dores agudas e crônicas por meio dessa classe de medicamentos (COGAN & KANDEMIR, 2020).

Vale ressaltar que os BNPs são uma das possíveis ferramentas multimodais, complementar e alternativa ao manejo da dor, em pacientes com quadro clínico de lesões traumáticas e não traumáticas nas emergências hospitalares. Haja vista que, entre suas vantagens, destaca-se a possibilidade da aplicação desses anestésicos guiada por ultrassom, com analgesia localizada na região de interesse de forma rápida e precisa, e consequente diminuição da incidência de indesejados efeitos colaterais sistêmicos no organismo (CISEWKI *et al.*, 2019).

Além disso, é sabido que a dor pós traumática acarreta sofrimento, absenteísmo e restrições de toda natureza, podendo ser agudo, com complicações metabólicas e respiratórias ou crônico com internações prolongadas, delirium, redução de mobilidade e mal estar geral. Assim, o uso de BNPs aparece como forma de aliviar a sintomatologia dolorosa do paciente e fornecer uma melhor qualidade de vida e bem estar (SCURRAH *et al.* 2018).

Ademais, o uso de BNPs pode auxiliar indiretamente na diminuição do tempo de internação e superlotação das unidades de saúde, haja vista que, ao aliviar a dor e demais complicações dos pacientes, tende-se a diminuir sua permanência nos centros médicos, permitindo, também, que o capital antes utilizado para esses recursos possa ser também investido em melhorias desses e dos demais setores da saúde (COGAN & KANDEMIR, 2020).

Sendo assim, o estudo objetiva trazer as indicações do uso de BNPs nos departamentos de emergências e técnicas dos bloqueios mais utilizados, comparando o uso de ultrassonografia (USG) com marcos anatômicos. a fim de constatar sua eficácia para o alívio e tratamento das sintomatologias dolorosas, de forma multimodal.

Essa revisão tem como objetivo trazer à tona os BNPs, terapia pouco utilizada nos departamentos de emergência, porém que traz alívio de dores agudas e crônicas de forma prática e segura, além de minimizar possíveis efeitos

colaterais sistêmicos no organismo gerados por outras farmacoterapias e com isso atenuar o tempo de espera e superlotação dos atendimentos de emergência.

MÉTODO

O estudo trata-se de uma revisão integrativa da literatura sobre o tema "Bloqueio de nervo periférico no manejo da dor na emergência". O levantamento bibliográfico foi realizado nos meses de fevereiro e março de 2023, na base de dados PubMed, por meio de descritores, que constam no Descritores em Ciências da Saúde (DeCS), sendo eles: "*Emergencies", "Nerve Block", "Pain Management*" e "Trauma", combinados com o operador booleano "*AND*". Inicialmente, foram encontrados 95 artigos, tendo sido selecionados 15 artigos ao final do processo de leitura. Os selecionados foram aqueles que estivessem escritos nos idiomas inglês, com um recorte temporal dos últimos 5 anos e que abordassem a temática proposta. Ademais, os livros "Bloqueios de Nervos Periféricos e Anatomia Para Anestesia Regional Orientada Por Ultrassom", "Manica: anestesiologia princípios e técnicas" e o artigo do Fahey *et al.* 2022 – relativo ao bloqueio PENG- foram adicionados como base teórica para construção do artigo.

DISCUSSÃO

Definição

O BNP é uma forma de anestesia regional onde uma injeção de anestésico é administrada localmente perto de nervos específicos para obter o controle da dor por meio do bloqueio da condução nervosa. Esse procedimento é comumente usados na sala de cirurgia para fornecer controle da dor peri e pós-operatória. No entanto, os BNPs não se limitam ao centro cirúrgico, podendo ser realizado na emergência em casos de fraturas de costelas, traumas/ reduções/ trações/fixações de membros superiores e inferiores. Também podem ser utilizados para tratar doenças agudas e dor crônica visando à promoção de alívio imediato da dor e, ainda, a longo prazo, à redução da irritação do nervo; permitindo uma melhor cicatrização (NAGEL *et al.*, 2019).

Utilização de anestésico em BNP

Os agentes anestésicos locais podem ser agrupados em duas classes quimicamente distintas: ésteres e amidas. A classe amida é usada ao executar o bloqueio do nervo femoral e do compartimento da fáscia ilíaca, e consiste em alguns desses medicamentos: lidocaína 2% (ataque 10-20 min, duração analgesia: 3-8 horas, dose máxima 4,5 mg/kg), bupivacaína 0,5% (ataque 10-20 min, duração analgesia: 6-30 horas, dose máxima 3 mg/kg) e ropivacaína 0,5% (ataque 15-30 min, duração analgesia: 5-12 horas, dose máxima 3 mg/kg). Tais agentes anestésicos bloqueiam canais de sódio na membrana nervosa e impedem a despolarização, por isso devem ser escolhidos com base nos efeitos desejados (NAGEL *et al.*, 2019).

A toxicidade do anestésico local pode ser observada em órgãos do corpo que dependem de canais de sódio para o bom funcionamento. Estes incluem mais proeminentemente o SNC e o coração, como evidenciado na **Figura 27.1**, sendo recomendada infusão intravenosa de emulsões lipídicas para reverter a toxicidade do anestésico local. Uma administração em bolus (1,5 ml/kg) de Intralipid 20% durante 1 min deve ser iniciado se surgirem sinais de toxicidade sistêmica. Isso é seguido de uma infusão (0,25 ml/kg/min) de Intralipid 20%, que deve ser continuamente infundido por pelo menos 10 minutos após alcance da estabilidade hemodinâmica. Se a estabilidade hemodinâmica não for alcançada, recomenda-se um máxi-

mo de dois bolus repetidos de Intralipid 20% (NAGEL *et al.*, 2019).

Figura 27.1 Efeitos dos anestésicos locais conforme a concentração plasmática. Lidocaína em mcg.ml

0	Formigamento de língua e lábios
2	Zumbidos
4	Distúrbios visuais
6	Abalos musculares
8	Convulsões
10	Inconsciência
12	Coma
20	Parada respiratória
26	Depressão cardiovascular

Fonte: MANICA, 2018

BNP como tratamento alternativo no manejo da dor em serviços de emergência

Os bloqueios periféricos têm vantagens sobre os opiáceos sistêmicos no que tange a menos efeitos adversos, sendo uma alternativa aos opiáceos. Especificamente em relação ao bloqueio do nervo femoral e bloco de compartimentos da fáscia ilíaca, foi demonstrado ser uma abordagem alternativa eficaz para o controle da dor aguda no serviço de emergência. Essas técnicas comprovadamente reduzem as taxas de complicações e evitam a depressão respiratória e a hipotensão que os opioides produzem, especialmente entre os idosos, além de fornecerem controle rápido e duradouro da dor (NAGEL *et al.*, 2019).

Segundo Honan *et al.,* 2020, em seu estudo observacional retrospectivo, selecionou 93 pacientes com idade média de 84 anos, cuja prevalência foi de indivíduos do sexo feminino (68 pacientes), atendidos em uma emergência com diagnóstico de fratura do colo do fêmur acompanhada de queixa de dor. Dentre esses pacientes, 3 foram submetidos ao procedimento de bloqueio da fáscia ilíaca e 7 ao procedimento de bloqueio nervoso femoral para administração da analgesia. Os demais pacientes receberam medicações como paracetamol, anti-inflamatórios não esteroides e opioides (Morfina, Fentanil, Oxicodona) para tratamento da dor (HONAN *et al.*, 2020). Tal fato, indica, portanto, que o procedimento de bloqueio nervoso periférico ainda tem pouca aderência em condutas emergenciais, mesmo apresentando baixo efeito colateral se comparado aos opioides que, apesar de serem excelentes analgésicos e se tratarem de uma escolha aceitável, possuem um risco aumentado de potenciais efeitos adversos, incluindo depressão respiratória, delirium e vasodilatação, que podem desencadear um quadro de hipotensão e aumento da necessidade de vigilância para pacientes com tempo de internação prolongado (NAGEL *et al.*, 2019).

BNP guiado por ultrassom

Nesse cenário que aponta os benefícios da utilização do procedimento de bloqueio de nervos periféricos para manejo da dor, fica evidente que tal técnica guiada por ultrassom se torna uma alternativa atrativa no controle da dor em situações emergenciais, uma vez que a orientação por ultrassom em tempo real é eficaz na prevenção da toxicidade medicamentosa e lesão de nervo, e além de permitir a visualização da fratura. Tais ponderações possibilitam a redução da quantidade de anestésicos injetados no meio intrafascicular e intraneuronais utilizados no procedimento, além de reduzir a dor aproximadamente 30 min após a administração, diminuir o risco de pneumonia, encurtar a quantidade de tempo necessária para a primeira deambulação e reduzir o custo de analgésicos (NAGEL *et al.,* 2019; MORI *et al.,* 2018). Vale ressaltar que foi realizado um estudo retrospectivo que confirmou a viabilidade e segurança do procedimento guiado por ultrassom, a partir de um programa educacional para a avaliação e preenchimento de lacunas no treinamento da prática de bloqueio de nervos guiados por ultrassom (GAN *et al.*, 2022).

Além disso, as complicações no bloqueio guiado por ultrassom são poucas, mas, quando ocorrem, consistem, principalmente, em toxicidade sistêmica, lesão neurovascular, infecções

no local da punção, reação alérgica, toxicidade do anestésico local, hematoma e lesão secundária que causa redução da sensibilidade após o bloqueio do nervo (NAGEL *et al.*, 2019; MORI *et al.*, 2018). Nos casos de toxicidade sistêmica pelo anestésico, são observados achados no sistema nervoso central que podem evoluir para complicações cardiovasculares, sendo esses sinais e sintomas, confusão, rebaixamento do nível de consciência, distúrbios audiovisuais, tontura, convulsões, arritmias e hipotensão que podem evoluir em parada cardiovascular. Por isso, ao receber um BNP os pacientes devem ser monitorizados com um monitor cardíaco com oximetria de pulso (NAGEL *et al.*, 2019).

O bloqueio do nervo ulnar guiado por ultrassom é uma forma de bloqueio do nervo periférico disponível para controlar a dor causada por lesões falangeanas. Segundo Mori *et al.*, 2019, seu estudo retrospectivo analisou prontuários de seis pacientes (3 meninos e 3 meninas) de 7 a 13 anos com diagnóstico de fratura na base da quinta falange proximal e fratura da quinta articulação interfalângica proximal que foram submetidos ao bloqueio do nervo ulnar guiado por ultrassom com administração de lidocaína a 1%. Nessa análise, todos os procedimentos foram bem sucedidos e sem complicações, além de não necessitarem de analgesia de resgate adicional (MORI *et al.*, 2019).

Em seu estudo observacional prospectivo, Ho & De Paoli, 2018 em um estudo observacional prospectivo de uma amostra de 26 pacientes, com idades entre 14 e 78 anos, atendidos em serviços de emergência apresentando condições dolorosas envolvendo a distribuição do plexo cervical superficial, como, espasmo/dor muscular paracervical, fraturas claviculares, lesões articulares, dor radicular e distúrbios do manguito rotador, analisou a realização de bloqueio do plexo cervical superficial (BPCS) por meio da utilização do anestésico bupivacaína 0,25% ou 0,5% um volume médio total de 8,4 6 2,2 mL e observou que em 10 pacientes, o BNPs demonstrou excelente desempenho, resultando em dor leve pós-bloqueio ou até mesmo ausência de dor, com escore 0, numa escala de 0 a 10, enquanto no pré bloqueio apresentavam uma pontuação média de dor de 8,7. Já 4 pacientes, o BPCS teve um desempenho ruim, resultando em dor pós-bloqueio moderada com escore de 5 pós-bloqueio e uma pontuação média de dor pré-bloqueio de 9,25. Desses pacientes atendidos, quatro retornaram ao departamento de emergência em um intervalo de 24-72 horas após o procedimento. Nenhum tinha qualquer complicação pós bloqueio, três retornaram com dor recorrente e um retornou com náuseas causadas por uso de morfina via oral. Esse fato sugere que o BPCS no ambiente de emergência é muito útil no tratamento de uma variedade de condições dolorosas envolvendo a distribuição do plexo cervical superficial (HO & DE PAOLI, 2018).

Além da viabilidade do bloqueio do nervo ulnar guiado por ultrassom, há igual possibilidade de tratamento para fratura de quadril, que se trata de uma circunstância debilitante que afeta cerca de 18% das mulheres e 6% dos homens em todo o mundo. Ainda, a técnica confirmou melhorar a eficiência e segurança dos bloqueios nervosos, visto a possibilidade de visualização da anatomia do paciente, trajeto da agulha e infiltração do anestésico local. Havendo, portanto, baixa incidência de complicações em pacientes com fratura de quadril (GAN *et al.*, 2022).

Indicações e contraindicações para BNP

De maneira geral, os BNPs são recomendados diante de diversas emergências, que vão desde fraturas em pacientes traumatizados, até a realização de procedimentos simples, tais como suturas e manejo de cólicas renais, por exemplo. Contudo, desempenham um papel fundamental na abordagem à dor de pacientes

que apresentem fraturas de quadril ou de costelas, cuja prevalência demonstra o grande interesse na realização dos BNPs nos ambientes de emergências médicas (MARTEL *et al.*, 2020).

As indicações específicas para bloqueio do nervo femoral e bloqueio do compartimento da fáscia ilíaca, são para casos de: fraturas de colo femoral, fraturas de fêmur, lesões patelares e drenagem de abscesso na coxa (NAGEL *et al.*, 2019).

Já o bloqueio do plano do eretor da espinha, por sua vez, apresenta indicações como: fraturas de costela, fraturas de processos transversos de lombar, dor lombar mecânica, queimaduras extensivas, herpes zoster aguda, cólica renal e pancreatite aguda (EL MALLA *et al.*, 2022).

Vale destacar também o bloqueio do plano do serrátil anterior, que apresenta grande papel no manejo de casos de fratura de costela. A técnica tem demonstrado grande eficácia na analgesia para quadros de dor de tosse nos pacientes com esse tipo de fratura, o que facilita a respiração e, consequentemente, a manutenção do equilíbrio metabólico (MARTINEZ *et al.*, 2020).

Os BNPs também devem ser considerados como adjuvante ou alternativa aos opiáceos naqueles pacientes com risco de depressão respiratória, com suspeita de via aérea difícil, pacientes ambulatoriais que podem se beneficiar de analgesia profunda prolongada, aqueles com dor aguda intensa ou que não consigam controlar a dor com medicações sistêmicas visando diminuir o uso desses fármacos (NAGEL *et al.*, 2019).

Existem algumas contraindicações absolutas que incluem recusa, incapacidade de cooperar e alergia a agentes anestésicos. As contraindicações relativas incluem infecção atual no local da injeção, pacientes em uso de drogas antitrombóticas, que apresentem problemas de coagulação, déficits neurais pré existentes e síndrome compartimental. E as contraindicações específicas para bloqueio do nervo femoral e bloqueio do compartimento da fáscia ilíaca são lesões por esmagamento ao redor do local anatômico do bloqueio e história de *bypass* femoral (NAGEL *et al.*, 2019).

Técnicas

Bloqueio de nervo femoral

O bloqueio do nervo femoral é uma técnica que traz baixo risco de complicações e é utilizada amplamente para anestesia cirúrgica- parte anterior da coxa e joelho- e tratamento da dor pós-operatória (HADZIC *et al.*, 2012). As descrições anatômicas e ultrassonográficas são evidenciadas, respectivamente, nas **Figuras 27.2 e 27.3.**

O nervo femoral é o maior ramo do plexo lombar, decorrente do segundo, terceiro e quarto nervos lombares. O nervo desce através do músculo psoas, emergindo dos psoas na parte inferior da sua borda lateral e segue para baixo entre os psoas e o ilíaco. O ligamento inguinal é um ponto convergente da fáscia transversal (reveste a superfície profunda da parede abdominal anterior) e fáscia ilíaca (reveste a parede abdominal posterior). À medida que passa por baixo do ligamento inguinal, o nervo é posicionado lateralmente e ligeiramente mais profundo do que a artéria femoral entre os músculos psoas e ilíaco (HADZIC *et al.*, 2012).

Figura 27.2 Anatomia do trígono femoral

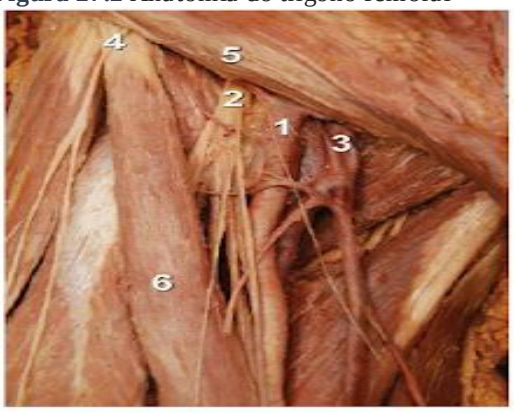

Legenda: 1. Artéria femoral; 2. Nervo femoral; 3. Veia femoral; 4. Espinha ilíaca ântero-superior; 5. Ligamento

inguinal; 6. Músculo sartório. **Fonte:** HADZIC *et al.*, 2012.

Figura 27.3 Visualização ultrassonográfica do nervo femoral



Legenda: Secção anatômica do nervo femoral no nível da prega femoral. O nervo femoral pode ser visualizado na superfície do músculo iliopsoas, coberto pela fáscia ilíaca. **Fonte:** HADZIC *et al.*, 2012.

Bloqueio de nervo ciático

A abordagem posterior ao bloqueio do nervo ciático tem ampla aplicabilidade clínica para cirurgia, especialmente joelho, pé e tornozelo, e dor da extremidade inferior. Consequentemente, um bloqueio ciático é um dos mais comumente usados e quando combinado com o bloqueio de nervo femoral ou bloqueio do plexo lombar, a anestesia de toda a extremidade inferior pode ser alcançada (HADZIC *et al.*, 2012).

Tendo como base a anatomia explicitada na **Figura 27.4**, o nervo ciático é formado a partir das raízes L4 a S3, as quais formam o plexo sacro na superfície anterior do sacro lateral e convergem para se tornar o nervo ciático na superfície anterior do músculo piriforme. O nervo ciático sai da pelve através do forame ciático maior abaixo do piriforme e desce entre o trocanter maior do fêmur e a tuberosidade isquiática, superficial aos rotadores externos do quadril (obturador interno, músculos Gemelli e quadril femoral). Em seu lado medial, o nervo ciático é acompanhado pelo cutâneo posterior nervo da coxa e da artéria glútea inferior. Os ramos articulares do nervo ciático surgem de parte superior do nervo e suprir a articulação do quadril perfurando a parte posterior de sua cápsula. Ocasionalmente, esses ramos são derivados diretamente do plexo sacral. Os ramos musculares do nervo ciático são distribuídos para o bíceps femoral, semitendinoso, semimembranoso e para a cabeça isquiática do adutor magno (HADZIC *et al.*, 2012).

Figura 27.4 Anatomia do nervo ciático na localização subglútea

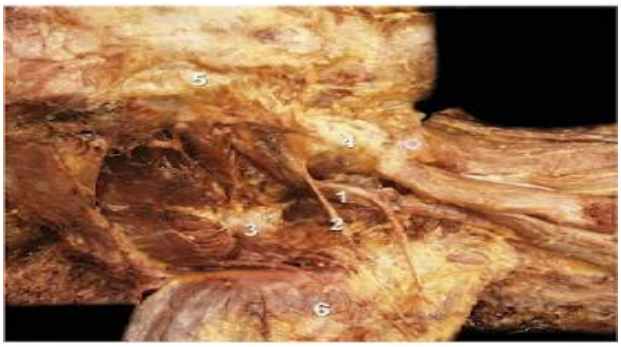

Legenda: 1. Nervo ciático; 2. Ramo nervoso para o músculo glúteo; 3. Osso isquiático; 4. Trocanter maior; 5. Espinha ilíaca póstero-superior; 6. Músculo glúteo. **Fonte**: HADZIC *et al.*, 2012.

A inervação sensorial do nervo ciático e seus ramos é evidenciada na **Figura 27.5** e a visualização ultrassonográfica da região na **Figura 27.6.**

Figura 27.5 Inervação sensorial do nervo ciático e seus ramos

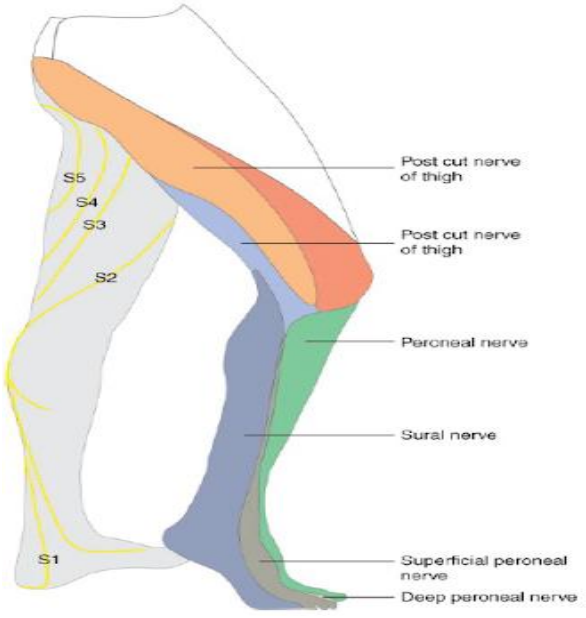

Fonte: HADZIC *et al.*, 2012.

Figura 27.6 Visualização ultrassonográfica do nervo ciático.

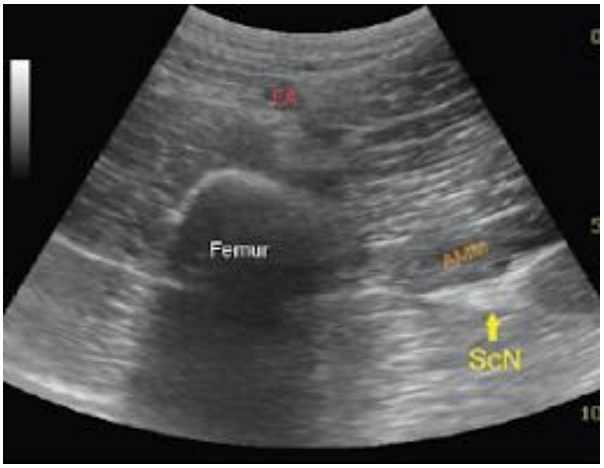

Legenda: Secção anatômica do nervo ciático. De superficial a profundo: artéria femoral (FA) e fêmur lateralmente, músculo adutor magno (AMM) e nervo ciático (ScN) lateralmente. **Fonte:** HADZIC *et al*., 2012.

Além da técnica subglútea descrita acima, é possível também realizar o bloqueio do nervo ciático na fossa poplítea, sendo tecnicamente mais simples e efetivo para dores mais distais nos membros inferiores. Como observado na F**igura 27.7**, nervo ciático, à medida que desce em direção ao joelho, gera dois componentes: tibial e fibular comum, que se separam na fossa poplítea. Esta divisão do nervo ciático geralmente ocorre entre 4 e 10 cm próximo ao vinco da fossa poplítea. O nervo fibular comum continua seu caminho para baixo e lateralmente, descendo ao longo da cabeça e pescoço da fíbula, seus principais ramos nesta região são ramos para a articulação do joelho e ramos cutâneos para o nervo sural. Seus ramos terminais são os nervos fibular superficial e profundo. Já o nervo tibial é o maior das duas divisões do nervo ciático. Ele continua seu caminho verticalmente através da fossa poplítea e seus ramos terminais são os nervos plantar medial e lateral. Seus ramos dão origem ao nervo sural cutâneo medial, ramos musculares aos músculos da panturrilha e ramos articulares para a articulação do tornozelo. É importante notar que o nervo ciático na fossa poplítea é lateral e superficial à artéria poplítea e veia (HADZIC *et al.,* 2012). A visualização ultrassonográfica da região pode ser observada na **Figura 27.8.**

Figura 27.7 Anatomia do nervo ciático na fossa poplítea



Legenda: 1. Nervo ciático; 2. Nervo tibial; 3. Nervo fibular comum; 4. Músculo semitendíneo; 5. Músculo bíceps femoral; 6. Bainha epineural. **Fonte:** HADZIC *et al*., 2012.

Figura 27.8 Visualização ultrassonográfica do nervo ciático antes da divisão



Legenda: Secção da fossa poplítea. Nervo ciático (ScN) aparece superior e lateral à artéria poplítea (PA), que está entre o bíceps femoral (BFM) e músculo semimembranoso (SmM) e semitendíneo (StM). **Fonte**: HADZIC *et al*., 2012.

Bloqueio de plexo braquial

O bloqueio do plexo braquial axilar é um dos bloqueios nervosos regionais mais comuns, sendo uma ótima escolha para anestesia de cotovelo, antebraço e mão.

No momento em que o plexo braquial passa por trás da borda inferior do músculo peitoral menor na axila, são formados os principais nervos terminais do plexo braquial- nervos mediano, ulnar, radial e musculocutâneo.

O ponto de referência para a realização desse bloqueio é a artéria axilar, sendo os seguintes pontos de referência: o nervo mediano encontra-se superficialmente e imediatamente acima dessa artéria; o nervo ulnar é encontrado levemente mais profundo do que o nervo mediano; o nervo radial está localizado atrás do pulso.

O nervo musculocutâneo pode ser encontrado 1 a 3 cm mais profundo e acima da artéria muitas vezes fora da bainha do plexo braquial, à medida que se afasta distalmente da fossa axilar (HADZIC *et al.,* 2012). As descrições anatômicas e ultrassonográficas são evidenciadas, respectivamente, nas **Figuras 27.9** e **27.10.** Além disso, a distribuição cutânea da anestesia após bloqueio do plexo braquial está evidenciada na **Figura 27.11.**

Figura 27.9 Anatomia do plexo braquial axilar

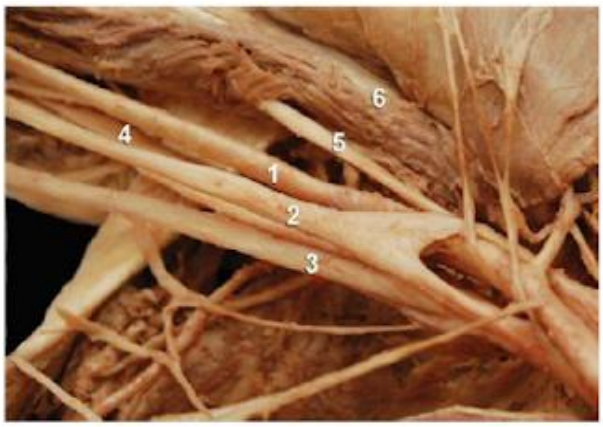

Legenda: 1. Artéria axilar; 2. Nervo mediano; 3. Nervo ulnar; 4. Nervo radial; 5. Nervo musculocutâneo; 6. Músculo coracobraquial. **Fonte:** HADZIC *et al*., 2012.

Figura 27.10 Visualização ultrassonográfica do plexo braquial axilar

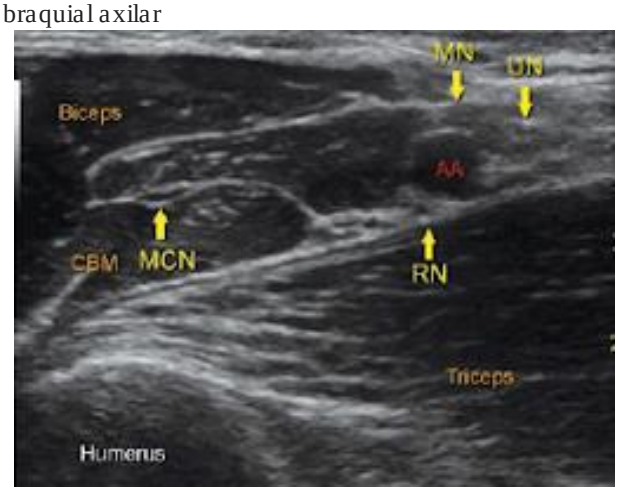

Legenda: Nervos mediano (MN), ulnar (UN e radial (RN) ao redor da artéria axilar (AA). Pode ser observado também o nervo musculocutâneo (MCN) entre os músculos bíceps e coracobraquial (CBM). **Fonte:** HADZIC *et al*., 2012.

Bloqueio intercostal

O bloqueio intercostal produz uma anestesia segmentar discreta nos níveis escolhidos, sendo uma excelente opção analgésica para uma variedade de condições de dor aguda e crônica, tais como melhora da função respiratória após cirurgia torácica e abdominal ou após trauma da parede torácica. Vale ressaltar que os riscos de pneumotórax e toxicidade sistêmica anestésica estão presentes, e cuidados devem ser tomados para prevenir complicações potencialmente graves.

Visualizado na **Figura 27.12**, após emergirem de seus respectivos forames intervertebrais, as raízes nervosas torácicas se dividem em ramo dorsal e ventral. O ramo dorsal proporciona inervação à pele e ao músculo da região paravertebral e o ramo ventral continua lateralmente como o nervo intercostal. Este nervo, em seguida, perfura a membrana intercostal posterior aproximadamente 3 cm lateral ao forame intervertebral e entra no sulco subcostal da costela. Inicialmente, o nervo fica entre a pleura parietal e o músculo mais intercostal interno. Imediatamente proximal ao ângulo da costela, passa para o espaço entre o mais interno

e os músculos intercostais internos. Na linha axilar média, o nervo intercostal dá origem ao ramo cutâneo lateral, que inerva os músculos intercostais internos e externos. A continuação do nervo intercostal termina como o ramo cutâneo anterior, que pele e músculos do tronco anterior, incluindo a pele que cobre o esterno e o reto abdominal (HADZIC *et al.*, 2012). A visualização ultrassonográfica do espaço intercostal pode ser observada na **Figura 27.13.**

Figura 27.11 Distribuição cutânea da anestesia após bloqueio axilar do plexo braquial

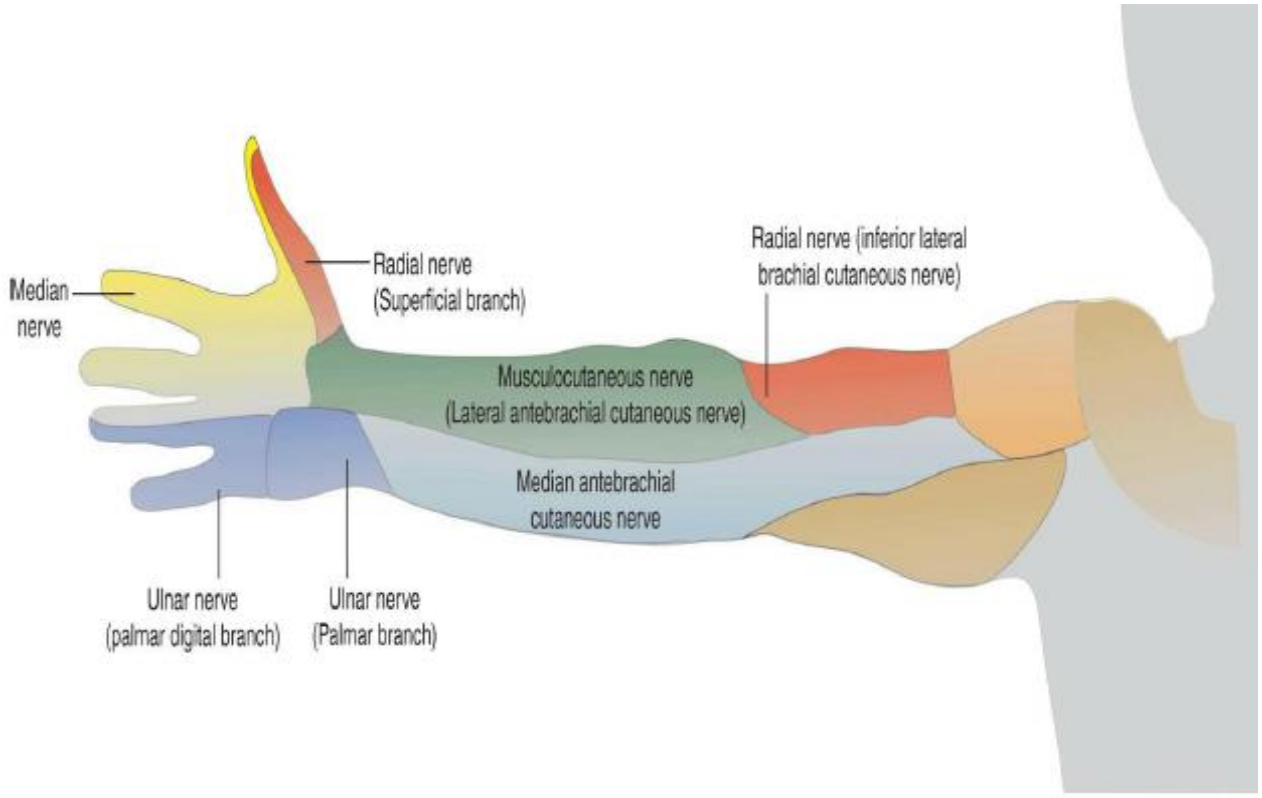

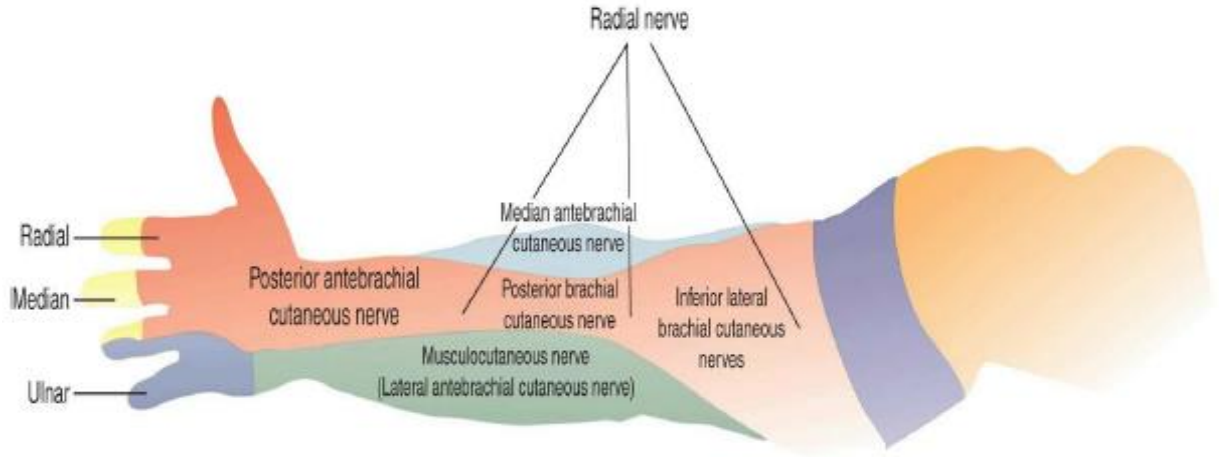

Fonte: HADZIC *et al.*, 2012.

Figura 27.12 Anatomia da coluna torácica e dos nervos intercostais.

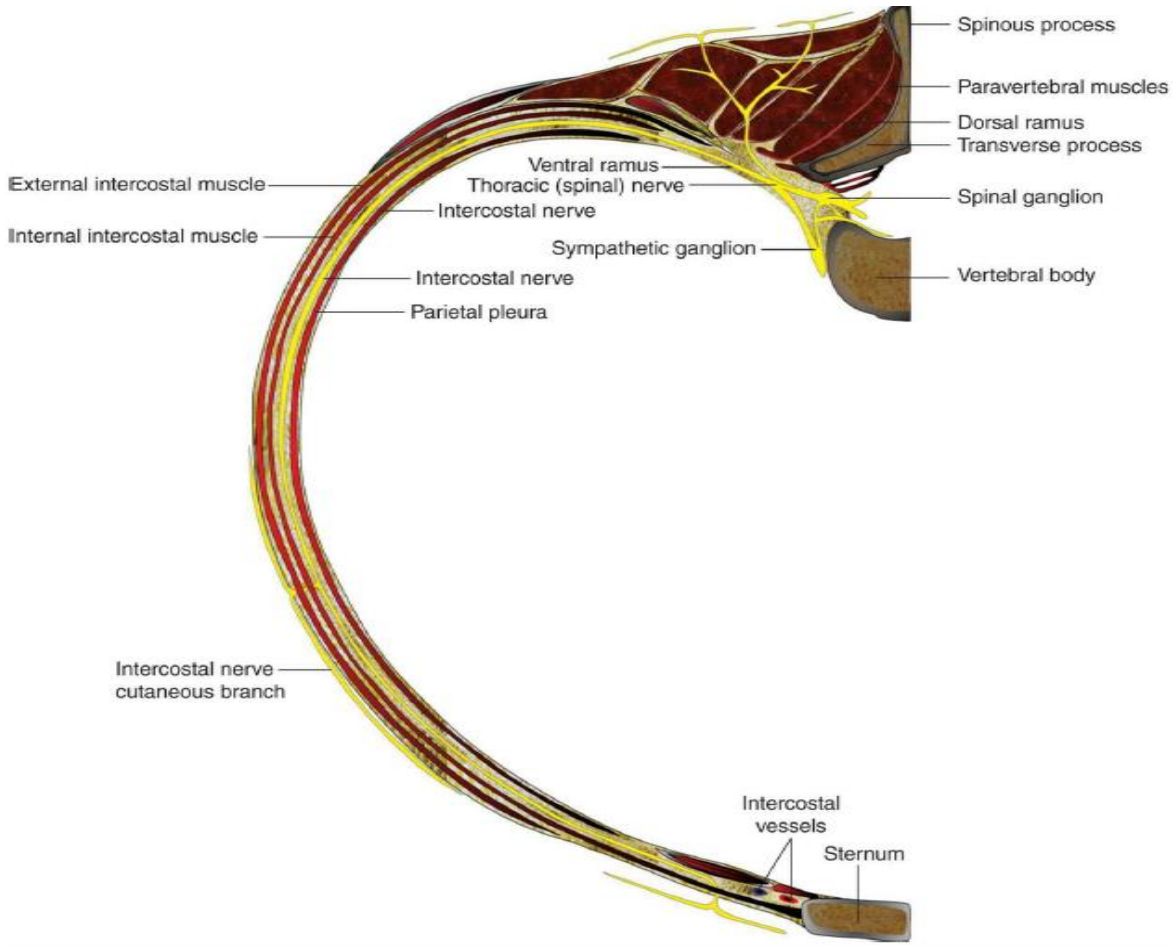

Fonte: HADZIC *et al.*, 2012.

Figura 27.13 Visualização ultrassonográfica do espaço intercostal



Legenda: Espaço intercostal na altura da coluna torácica. Observa-se as costelas, a pleura, os músculos intercostais (IcM) e o nervo intercostal. **Fonte:** HADZIC *et al.*, 2012.

Bloqueio do quadril (PENG)

O grupo pericapsular do quadril é um conjunto de ramos sensitivos dos nervos femoral e obturador acessório, que estão localizados na periferia da cápsula articular do quadril. O bloqueio nervoso periarticular do quadril (*PENG Block*) é tradicionalmente utilizado em contextos de fratura de quadril, principalmente fraturas proximais de fêmur. A técnica pode ser realizada com o auxílio de ultrassom e é feita a partir de referências anatômicas locais com injeção de anestésicos em direção ao plano do iliopsoas. Os ramos sensitivos periarticulares atravessam o plano do iliopsoas sobre a face anterior do ílio, entre a eminência iliopúbica (medialmente) e a espinha ilíaca ântero-inferior (lateralmente), sendo essas as referências anatômicas utilizadas, conforme demonstra a **Figura 27.14**. Apesar da existência limitada de literatura que confirme a viabilidade da realização do bloqueio do PENG em casos de fratura de quadril, a técnica tem demonstrado eficácia

equivalente à do bloqueio de nervo femoral e é altamente promissora. Acredita-se que a técnica possa oferecer uma anestesia possivelmente mais completa e eficaz da cápsula articular com efeitos de preservação motora de quadríceps, quando comparada ao BNP de nervo femoral. Contudo, para a comprovação definitiva dessas vantagens é necessária a realização de mais estudos comparativos (FAHEY *et al.*, 2022).

Figura 27.14 Visualização ultrassonográfica à esquerda e posicionamento para realização da técnica à direita.

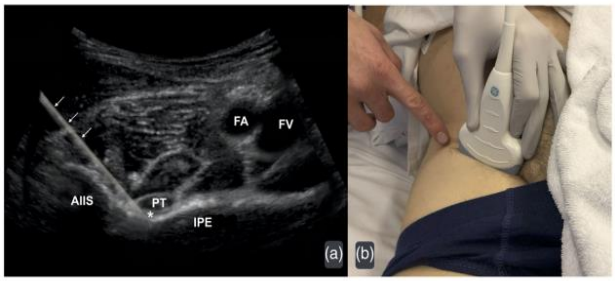

Legenda: À esquerda, visualização ultrassonográfica para realização do *PENG block*. Observa-se a espinha ilíaca ântero-inferior (AIIS), a artéria femoral (FA), a veia femoral (FV), a eminência iliopúbica (IPE) e o tendão dos psoas (PT). À direita, demonstração do paciente e do posicionamento do probe e inserção da agulha. **Fonte:** FAHEY *et.al.*, 2022.

CONCLUSÃO

O bloqueio de nervo periférico no contexto de trauma e de emergência apresenta efetividade e segurança no controle e manejo da dor, sendo importante ferramenta adjuvante ou alternativa ao uso dos analgésicos opioides e não opioides. Sua indicação clínica permeia pacientes traumatizados com fraturas, acidentes perfurocortantes, manejo de enfermidades que cursam com dor intensa e analgesia peri e pós-operatória. Deve-se ressaltar a importância do uso da ultrassonografia, sempre que possível, dada a minimização de intercorrências durante o procedimento, tornando-o ainda mais seguro. Por fim, os BNPs exigem capacitação profissional e, sendo assim, mesmo com as técnicas bem descritas na literatura, seu uso na emergência ainda é escasso. Desta forma, deve ser incentivado o estudo e aperfeiçoamento dessas técnicas para que possam ser amplamente utilizadas.

REFERÊNCIAS BIBLIOGRÁFICAS

ABDELHAMID, K. *et al*.The use of the erector spinae plane block to decrease pain and opioid consumption in the emergency department: a literature review. The Journal of Emergency Medicine, v. 58, n. 4, p. 603, 2020.

CISEWSKI, D.H. & ALERHAND, S. 'SCALD-ED'Block: Superficial Cutaneous Anesthesia in a Lateral Leg Distribution within the Emergency Department–A Case Series. The Journal of Emergency Medicine, v. 56, n. 3, p. 282, 2019.

COGAN, C.J. & KANDEMIR, U. Role of peripheral nerve block in pain control for the management of acute traumatic orthopaedic injuries in the emergency department: diagnosis-based treatment guidelines. Injury, v. 51, n. 7, p. 1422, 2020.

EL MALLA, D.A. *et al*. The effect of erector spinae block versus serratus plane block on pain scores and diaphragmatic excursion in multiple rib fractures. A prospective randomized trial. Pain Medicine, v. 23, n. 3, p. 448, 2022.

FAHEY, A. *et al*. Pericapsular nerve group block for hip fracture is feasible, safe and effective in the emergency department: A prospective observational comparative cohort study. Emergency Medicine Australasia, v. 34, n. 6, p. 884, 2022.

FALYAR, C. & TOLA, D. Ultrasound-guided fascia iliaca blocks in the emergency department. Geriatric Nursing, v. 40, n. 4, p. 441, 2019.

GAN, S. *et al*. Translation of training to practice–ultrasound guided nerve block for analgesia in patients with hip fracture. Medical Ultrasonography, v. 24, n. 4, p. 485, 2022.

HADZIC, A. *et al*. Bloqueios de Nervos Periféricos e Anatomia Para Anestesia Regional Orientada Por Ultrassom. 2ª edição. Nova Iorque: McGraw-Hill, 2012.

HO, B. & DE PAOLI, M. Use of ultrasound-guided superficial cervical plexus block for pain management in the emergency department. The Journal of Emergency Medicine, v. 55, n. 1, p. 87, 2018.

HONAN, B. *et al*. Hip fracture pain management in a regional Australian emergency department: A retrospective descriptive study. Australasian Emergency Care, v. 23, n. 4, p. 221, 2020.

JAFFE, T.A. *et al*. A novel application of ultrasound-guided interscalene anesthesia for proximal humeral fractures. The Journal of Emergency Medicine, v. 59, n. 2, p. 265, 2020.

MANICA, J. Anestesiologia. 4ª ed. Porto Alegre: Artmed, 2018.

MARTEL, M.L. *et al*. Feasibility and initial experience with continuous nerve blocks by emergency physicians. The American Journal of Emergency Medicine, v. 38, n. 6, p. 1203, 2020.

MARTINEZ, T. *et al*. Serratus plane block is effective for pain control in patients with blunt chest trauma:a case series. Pain Practice, v. 20, n. 2, p. 197, 2020.

MORI, T. *et al*. Ultrasound-guided peripheral forearm nerve block for digit fractures in a pediatric emergency department. The American Journal of Emergency Medicine, v. 37, n. 3, p. 489, 2019.

NAGEL, E.M. *et al*. Utilizing ultrasound-guided femoral nerve blocks and fascia iliaca compartment blocks for proximal femur fractures in the emergency department. Advanced Emergency Nursing Journal, v. 41, n. 2, p. 135, 2019.

SARANTEAS, T. *et al*. Acute pain management in trauma: anatomy, ultrasound-guided peripheral nerve blocks and special considerations. Minerva Anestesiologica, v. 85, n. 7, p. 763, 2019.

SCURRAH, A. *et al*. Regional nerve blockade for early analgesic management of elderly patients with hip fracture–a narrative review. Anaesthesia, v. 73, n. 6, p. 769, 2018.