Neurologia:

DIAGNÓSTICOS, TRATAMENTOS E CIRURGIAS

EDIÇÃO IV

Capítulo 4

NEURONAVEGAÇÃO E IMAGEM INTRAOPERATORIA: AVANÇOS TECNOLÓGICOS PARA CIRURGIAS NEUROLÓGICAS DE ALTA PRECISÃO

Marcelo Fontes Da Silva[1]
Nathalia Przybylek Becker[2]
Eduardo Bottan Rocha[2]
Maria Eduarda Reis Da Cruz[2]
Valentine Straceri Prampero[2]
Isabele Souza Arinos[2]
Letícia Merchid Baltar[2]
João Miguel Fernandes Aguero[2]
Letícia Borges Livorati[2]
Pedro Masao Koshiyama[3]
Mariana Lucatto[4]
Iza Janaina Goes Fahed[4]
Guilherme Henrique Pereira De Ávila Borges[5]
Livia Fonseca Calepso Gama[6]
Sarah Ajala Megale[7]

[1]Discente - Doutorado em Saúde e Desenvolvimento na Região Centro-Oeste na Universidade Federal de Mato Grosso do Sul e Medicina na Universidade Anhanguera-UNIDERP.
[2]Discente - Medicina na Universidade Anhanguera-UNIDERP.
[3]Especialista em Nutrição Clínica e do Esporte; Discente - Medicina na Universidade Anhanguera-UNIDERP.
[4]Discente - Medicina na Universidade do Estado de Mato Grosso-UNEMAT.
[5]Especialista em Implantodontia e Periodontia; Discente - Medicina na Universidade Anhanguera-UNIDERP.
[6]Especialista em Gestão Hospitalar; Discente - Medicina na Universidade Anhanguera-UNIDERP
[7]Bacharela em Direito; Discente - Medicina na Universidade Anhanguera-UNIDERP.

Palavras-Chave: *Fluorescência; Imagem por ressonância magnética; Ultrassonografia intraoperatória.*

DOI 10.59290/978-65-6029-149-2.1.4

EDITORA PASTEUR

INTRODUÇÃO

A neurocirurgia é uma das áreas mais complexas e desafiadoras da medicina, exigindo precisão e habilidade excepcionais dos profissionais que a praticam. Nos últimos anos, os avanços tecnológicos têm revolucionado esta especialidade, permitindo procedimentos que antes eram considerados impossíveis ou extremamente arriscados. Entre esses avanços, a neuronavegação e a imagem intraoperatória se destacam por proporcionar maior precisão e segurança durante as intervenções cirúrgicas no cérebro (GILARD *et al*., 2021).

Historicamente, a neurocirurgia dependia amplamente da habilidade manual dos cirurgiões e do conhecimento anatômico adquirido por meio de estudos detalhados e experiência prática. No entanto, mesmo os cirurgiões mais experientes enfrentavam limitações significativas devido à falta de ferramentas para visualizar o interior do cérebro em tempo real. Erros na localização de tumores ou lesões podiam resultar em danos a estruturas críticas, com consequências graves para os pacientes (NIKOVA & BIRBILIS, 2017).

A introdução de tecnologias de imagem, como a tomografia computadorizada (CT) e a ressonância magnética (MRI), marcou um ponto de virada na neurocirurgia. Essas ferramentas permitiram a obtenção de imagens detalhadas do cérebro antes das cirurgias, melhorando o planejamento e a precisão dos procedimentos. Contudo, essas imagens estáticas não podiam ser atualizadas durante a operação, limitando sua eficácia em situações dinâmicas e complexas (OGANDO-RIVAS *et al*., 2022).

Com o desenvolvimento de sistemas de neuronavegação, os cirurgiões ganharam a capacidade de usar essas imagens para guiar suas ações durante a cirurgia. Esses sistemas funcionam de maneira semelhante ao GPS, utilizando dados de imagem para criar mapas tridimensionais do cérebro do paciente. Com isso, os cirurgiões podem navegar com maior precisão, evitando áreas críticas e maximizando a eficácia das ressecções tumorais ou outras intervenções (SEFCIK *et al*., 2017).

A imagem intraoperatória representa um passo adiante nessa evolução, permitindo a atualização contínua das imagens do cérebro durante a cirurgia. Tecnologias como a ressonância magnética intraoperatória (iMRI), a tomografia computadorizada intraoperatória (iCT) e a ultrassonografia intraoperatória (IOUS) fornecem dados em tempo real, ajudando os cirurgiões a ajustarem suas estratégias conforme necessário. Isso é particularmente crucial em cirurgias complexas, onde a precisão milimétrica pode fazer a diferença entre o sucesso e o fracasso (ASHRAF *et al*., 2020).

Os benefícios clínicos dessas tecnologias são evidentes. A neuronavegação e a imagem intraoperatória têm contribuído para uma redução significativa nas taxas de complicações cirúrgicas e melhorado os resultados dos pacientes. A precisão aumentada permite ressecções mais completas de tumores e outras lesões, enquanto a minimização de danos a tecidos saudáveis preserva as funções neurológicas e acelera a recuperação pós-operatória (BIN-ALAMER *et al*., 2023).

O objetivo deste estudo é explorar detalhadamente os avanços nas técnicas de neuronavegação e imagem intraoperatória, destacando suas aplicações práticas, benefícios clínicos e desafios. Serão discutidos os princípios fundamentais dessas tecnologias, os dispositivos atualmente disponíveis e as perspectivas futuras, fornecendo uma visão abrangente e atualizada sobre como essas inovações estão transformando a neurocirurgia moderna.

MÉTODO

Este estudo adota uma abordagem qualitativa, exploratória e de procedimento bibliográfico para investigar os avanços em neuronavegação e imagem intraoperatória na neurocirurgia. O objetivo é compreender como essas tecnologias estão sendo implementadas na prática clínica, identificar os benefícios clínicos e discutir os desafios associados à sua utilização, além de explorar perspectivas futuras.

Para alcançar os objetivos estabelecidos, escolheu-se realizar um estudo baseado em literatura. Foi realizada uma busca sistemática de artigos científicos, capítulos de livros e documentos governamentais relacionados à neuronavegação e imagem intraoperatória. Além disso, foram pesquisadas as inovações tecnológicas e as tendências emergentes.

A pesquisa abrangeu bases de dados eletrônicas como *PubMed, Scopus, Web of Science, SciELO e LILACS,* bem como repositórios institucionais e portais governamentais. Os critérios de seleção incluíram artigos publicados nos últimos cinco anos para garantir a atualidade das informações. Foram considerados estudos que abordassem tanto os aspectos técnicos quanto os clínicos das tecnologias de neuronavegação.

Os materiais selecionados foram submetidos a uma análise de conteúdo, na qual foram identificados e categorizados temas relevantes. A análise de conteúdo permitiu a extração de informações detalhadas sobre os princípios fundamentais das tecnologias estudadas, as aplicações clínicas, os benefícios observados nos pacientes e os desafios enfrentados pelos profissionais de saúde. Para complementar a análise, também foram considerados documentos de organizações profissionais e diretrizes clínicas que abordam o uso dessas tecnologias na neurocirurgia. Esses documentos oferecem uma perspectiva normativa e ajudam a entender como as práticas recomendadas estão evoluindo com a incorporação de novas tecnologias.

A revisão bibliográfica foi enriquecida com estudos de caso e relatos clínicos disponíveis na literatura, que ilustram a aplicação prática das tecnologias de neuronavegação e imagem intraoperatória. Esses exemplos ajudam a contextualizar os achados da pesquisa e fornecer insights sobre as melhores práticas e resultados clínicos.

Esta metodologia abrangente visa fornecer uma visão detalhada e atualizada sobre os avanços em neuronavegação e imagem intraoperatória, destacando seu impacto na prática neurocirúrgica e contribuindo para a evolução das técnicas e dos cuidados aos pacientes.

RESULTADOS E DISCUSSÃO

Tecnologias de Neuronavegação

Sistemas de Navegação por Imagem (Image-Guided Surgery): Os sistemas de navegação por imagem revolucionaram a neurocirurgia ao proporcionar uma precisão sem precedentes durante os procedimentos. A Tomografia Computadorizada (CT) e a Ressonância Magnética (MRI) são ferramentas essenciais que permitem aos cirurgiões visualizarem com detalhes a anatomia do cérebro do paciente antes e durante a cirurgia. A CT utiliza raios-X para criar imagens detalhadas das estruturas ósseas e tecidos cerebrais, enquanto a MRI utiliza campos magnéticos e ondas de rádio para gerar imagens de alta resolução dos tecidos moles, oferecendo uma visão abrangente das áreas de interesse (WILSON *et al*., 2024). A fusão de imagens CT e MRI é uma técnica avançada que integra imagens de ambas as modalidades para criar um mapeamento tridimensional detalhado do cérebro. Esta integração é particularmente útil para

identificar a localização exata de tumores, vasos sanguíneos e outras estruturas críticas. Ao combinar as informações de CT e MRI, os cirurgiões podem planejar e executar procedimentos com maior precisão, minimizando os riscos de danificar tecidos saudáveis e maximizando a eficácia da ressecção tumoral (JIANG *et al*., 2023).

Além disso, a navegação por ultrassom intraoperatório é uma inovação significativa que permite a atualização contínua das imagens durante a cirurgia. O ultrassom é usado para fornecer imagens em tempo real das estruturas cerebrais, permitindo aos cirurgiões ajustarem suas estratégias conforme necessário. Esta técnica é especialmente útil em cirurgias complexas, onde a precisão milimétrica é crucial para o sucesso do procedimento. O uso do ultrassom intraoperatório ajuda a garantir que a ressecção tumoral seja completa e que os tecidos saudáveis sejam preservados (BOPP *et al*., 2024).

Realidade Aumentada (AR) e Realidade Virtual (VR): A realidade aumentada (AR) e a realidade virtual (VR) estão emergindo como tecnologias transformadoras na neurocirurgia. A AR permite a projeção de imagens tridimensionais dos tecidos cerebrais diretamente sobre o campo cirúrgico, oferecendo aos cirurgiões uma visualização intuitiva das estruturas internas **Figura 4.1**. Esta tecnologia melhora a compreensão espacial e facilita a navegação durante os procedimentos, ajudando a evitar áreas críticas e a maximizar a remoção de tecidos patológicos (NOGUEIRA *et al*., 2024).

Figura 4.1 Imagens tridimensionais dos tecidos cerebrais através de realidade aumentada e virtual

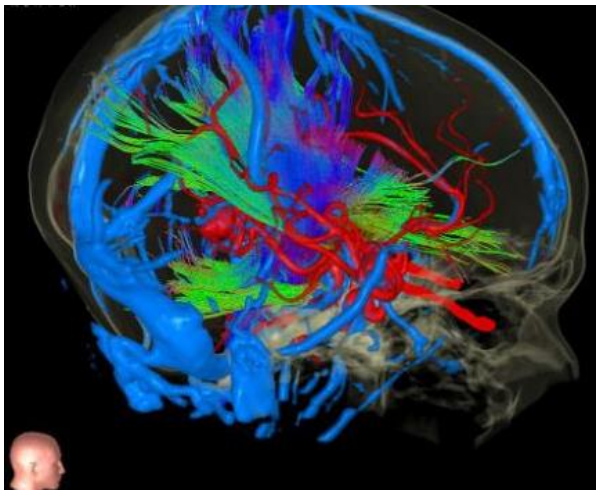

Fonte: Jamshed (2021).

A visualização holográfica é uma aplicação específica da AR que projeta imagens detalhadas dos tecidos cerebrais, permitindo uma interação direta e em tempo real com as imagens. Esta técnica pode ser usada para planejar procedimentos cirúrgicos complexos e para guiar os cirurgiões durante a operação, aumentando a precisão e a segurança dos procedimentos (KARNATZ *et al*., 2022).

A VR, por outro lado, oferece um ambiente virtual interativo onde os cirurgiões podem treinar e planejar procedimentos. Utilizando modelos tridimensionais baseados em dados reais do paciente, a VR permite que os cirurgiões pratiquem técnicas, experimentem diferentes abordagens e se preparem para situações inesperadas. Este tipo de simulação cirúrgica melhora a competência e a confiança dos cirurgiões, resultando em melhores resultados clínicos **Figura 4.2** (REINSCHLUESSEL *et al*., 2022).

Figura 4.2 Neurocirurgião utilizando ferramentas de VR para auxiliar em cirurgia intracraniana



Fonte: https://www.each.usp.br/petsi/jornal/?p=2628.

Neuronavegação Baseada em Fluorescência:

A neuronavegação baseada em fluorescência é uma técnica inovadora que utiliza substâncias fluorescentes para destacar tecidos patológicos, como tumores, durante a cirurgia. Estas substâncias são administradas ao paciente antes da cirurgia e se ligam seletivamente aos tecidos patológicos. Durante o procedimento, a aplicação de luz específica faz com que esses corantes emitam fluorescência, permitindo aos cirurgiões visualizarem claramente as áreas anormais e realizar ressecções mais precisas (CHIRIZZI *et al*., 2023).

O uso de corantes fluorescentes é particularmente útil em cirurgias oncológicas, onde a remoção completa do tumor é importante para o prognóstico do paciente. Esta técnica permite uma diferenciação clara entre tecido saudável e patológico, ajudando a garantir que a ressecção tumoral seja completa e que os tecidos críticos sejam preservados (GÉCZI *et al*., 2022).

A imagem de autofluorescência explora a fluorescência natural emitida por diferentes tecidos quando expostos a luz específica. Esta técnica pode ser usada para identificar e diferenciar tecidos durante a cirurgia, fornecendo uma camada adicional de informação para os cirurgiões. A imagem de autofluorescência é especialmente útil em situações em que o uso de corantes fluorescentes não é viável ou onde uma diferenciação mais detalhada dos tecidos é necessária **Figura 4.3** (MAT LAZIM *et al*., 2022).

O diagnóstico histológico mostrou adenocarcinoma pulmonar metastático. (B) Imagem intraoperatória durante a remoção cirúrgica do mesmo caso retratado em (A), mostrando a captação de Indocianina Verde (ICG) pelo tumor visualizada com excitação amarelo-esverdeada. (C) Foto intraoperatória durante a remoção cirúrgica do mesmo caso retratado em (A), mostrando a captação de ICG pelo tumor com excitação azul. (D) Imagem intraoperatória durante a remoção cirúrgica do mesmo caso retratado em (A), mostrando a captação de ICG pelo tumor visualizada com excitação no infravermelho próximo.

Figura 4.3 (A) RM pré-operatória pós-contraste em T1, mostrando lesão temporal esquerda com edema vasogênico circundante

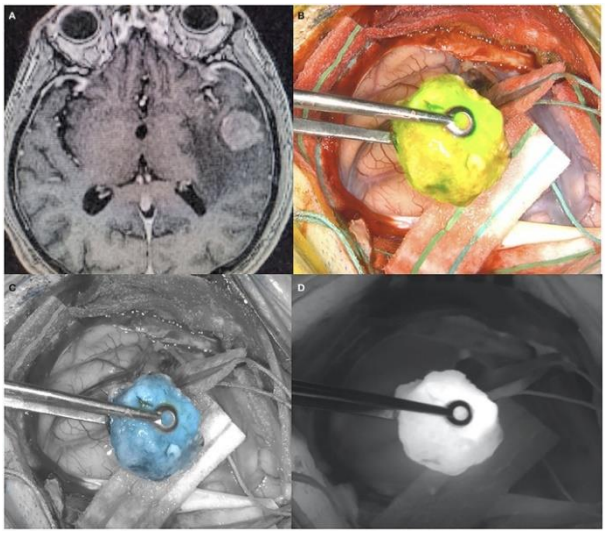

Fonte: Schupper *et al*. (2021).

As tecnologias de neuronavegação, incluindo sistemas de navegação por imagem, AR, VR e neuronavegação baseada em fluorescência, estão transformando a neurocirurgia ao proporcionar uma precisão e segurança sem precedentes. Estas inovações permitem aos cirurgiões realizarem procedimentos complexos com

maior eficácia, minimizando os riscos para os pacientes e melhorando os resultados clínicos. A adoção e integração contínua dessas tecnologias na prática clínica prometem avanços significativos na área da neurocirurgia, beneficiando pacientes e profissionais de saúde (MISHRA *et al.*, 2022).

Avanços em Imagem Intraoperatória

Ressonância Magnética Intraoperatória (iMRI): A ressonância magnética intraoperatória (iMRI) é uma das inovações mais significativas na neurocirurgia moderna. Este avanço permite que os cirurgiões obtenham imagens de ressonância magnética em tempo real durante a cirurgia, proporcionando uma visão atualizada e detalhada do cérebro do paciente **Figura 4.4**. A iMRI é especialmente útil em procedimentos complexos, como a ressecção de tumores cerebrais, onde a precisão é fundamental (BINALAMER *et al.*, 2023).

As sequências ponderadas em axial (A) e sagital (B) são fusionadas com a área de Wernicke (verde) e os tratos visuais de fibras (roxos e rosa). A lesão segmentada é exibida em azul claro junto com a trajetória ideal e o ponto-alvo (cruz azul). A visão correspondente do microscópio intraoperatório com dados de neuronavegação projetados (área de Wernicke em verde claro) e a veia esquerda de Labbé após a abertura da duramáter pode ser vista (C). As primeiras imagens de controle iopMRI mostraram massa tumoral remanescente (E, setas vermelhas). Após a resegmentação do tumor residual e a atualização do sistema de navegação, a cirurgia foi continuada. D) O ponto-alvo (cruz azul clara), a extensão do tecido patológico remanescente (linha pontilhada amarela) e seus limites dentro do nível de foco (linha amarela reta) do microscópio operatório.

Figura 4.4 As imagens de ressonância magnética intraoperatória (iopMRI) em paciente com ganglioglioma

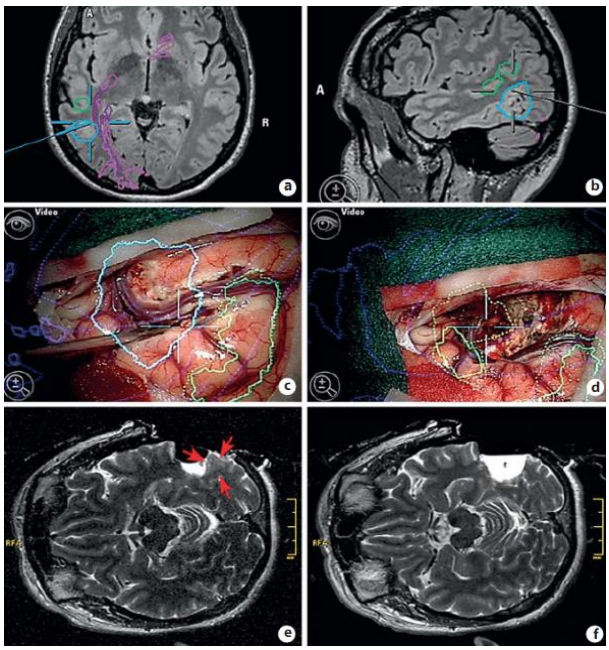

Fonte: SOMMER *et al*. (2013).

Os dispositivos de ressonância magnética portátil são projetados para serem usados diretamente na sala de cirurgia **Figura 4.5**, permitindo que os cirurgiões verifiquem imediatamente o sucesso da remoção do tumor e ajustem suas estratégias conforme necessário. Essa tecnologia reduz a necessidade de múltiplas cirurgias, pois os cirurgiões podem confirmar a remoção completa do tumor durante o procedimento inicial, melhorando os resultados para os pacientes e reduzindo os riscos associados a procedimentos adicionais (ALTAF *et al.*, 2023).

Figura 4.5 Máquinas portáteis de ressonância magnética (MRI)



Fonte: https://www.despatch.com/.

Dessa forma, nota-se que a iMRI de alta resolução utiliza técnicas avançadas para obter imagens extremamente detalhadas do cérebro e estas imagens de alta definição ajudam os cirurgiões a diferenciarem entre tecidos normais e patológicos com precisão milimétrica, garantindo que a remoção de tumores seja o mais completa possível, enquanto minimiza os danos aos tecidos cerebrais saudáveis.

Tomografia Computadorizada Intraoperatória (iCT): A tomografia computadorizada intraoperatória (iCT) é outra ferramenta poderosa que tem transformado a neurocirurgia. A iCT permite a obtenção de imagens tridimensionais detalhadas durante a cirurgia, facilitando a navegação e a tomada de decisões em tempo real. A tecnologia CT de *cone beam*, em particular, fornece imagens rápidas e precisas com uma dose de radiação menor em comparação com as CTs tradicionais, tornando-a uma escolha eficiente e segura para o ambiente cirúrgico (SCHMALE *et al*., 2021).

A integração da iCT com sistemas de navegação permite que os cirurgiões guiem seus instrumentos com extrema precisão. Isso é especialmente útil em procedimentos que envolvem estruturas cerebrais delicadas e complexas, como a remoção de tumores localizados próximos a áreas críticas. A capacidade de visualizar o cérebro em tempo real e ajustar o plano cirúrgico conforme necessário aumenta a segurança do procedimento e melhora os resultados clínicos (REINSCHLUESSEL *et al*., 2022).

Além disso, a iCT permite a verificação imediata do sucesso da intervenção, como a colocação correta de implantes ou a remoção completa de lesões, sem a necessidade de transportar o paciente para outra sala ou realizar uma nova cirurgia posteriormente. Isso não apenas economiza tempo, mas também reduz o risco de infecções e outras complicações pós-operatórias (BÁEZ-MARRERO *et al*., 2022).

Microscopia de Fluorescência Intraoperatória: A microscopia de fluorescência intraoperatória é uma técnica avançada que utiliza luz fluorescente para identificar e visualizar estruturas cerebrais durante a cirurgia. Esta tecnologia é particularmente útil para a remoção de tumores, pois permite aos cirurgiões diferenciarem claramente entre tecidos saudáveis e patológicos. Microscópios especializados utilizam corantes fluorescentes que se ligam seletivamente a células tumorais, fazendo com que emitam luz quando expostos a uma fonte de luz específica. Este contraste visual ajuda os cirurgiões a identificarem as margens do tumor com precisão, garantindo uma ressecção mais completa e reduzindo a probabilidade de recorrência do tumor (CHARALAMPAKI *et al*., 2019).

Além dos corantes fluorescentes, a técnica de autofluorescência pode ser usada para detectar a fluorescência natural de diferentes tecidos cerebrais. Esta abordagem é útil quando o uso de corantes não é viável ou quando uma visualização adicional das estruturas é necessária. A microscopia de fluorescência intraoperatória melhora significativamente a precisão da cirurgia, resultando em melhores resultados clínicos e recuperação mais rápida dos pacientes **Figura 4.5** (NAGAYA *et al*., 2017).

Figura 4.5 Configuração geral de um sistema de cirurgia guiada por fluorescência, consistindo em uma fonte de excitação, filtros de excitação e emissão apropriados dependendo da escolha do agente de contraste, seguidos por ópticas de coleta e um detector de fluorescência

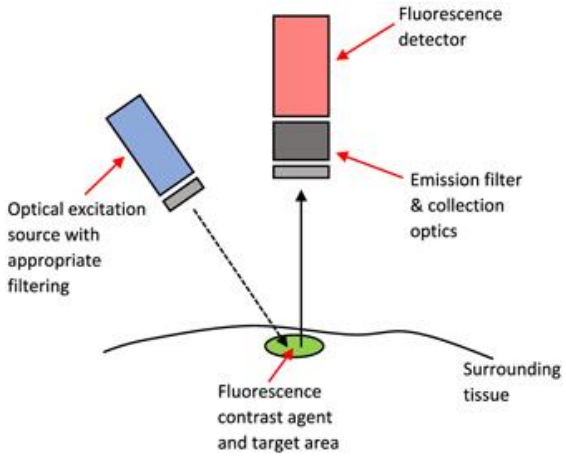

Fonte: Stewart & Birch 2021.

Ultrassonografia Intraoperatória (IOUS): A ultrassonografia intraoperatória (IOUS) é uma técnica valiosa que fornece imagens em tempo real das estruturas cerebrais durante a cirurgia. A IOUS utiliza ultrassom de alta frequência para criar imagens detalhadas, permitindo que os cirurgiões visualizem anormalidades e ajustem suas estratégias conforme necessário (DIXON *et al*., 2022).

Uma das principais vantagens da IOUS é sua capacidade de detectar mudanças nos tecidos cerebrais durante a cirurgia. Por exemplo, pode ser usada para monitorar o deslocamento dos tecidos devido à remoção de um tumor ou para identificar áreas de sangramento que precisam ser tratadas imediatamente. A capacidade de atualizar as imagens em tempo real oferece uma flexibilidade considerável aos cirurgiões, aumentando a precisão e a segurança dos procedimentos **Figura 4.6** (ELMESALLAMY, 2019).

Figura 4.6 Ressecção total de astrocitoma calcificado grau 2; tomografia computadorizada pré-operatória e pós-operatória com contraste e imagens intraoperatórias de ultrassonografia (IOUS)

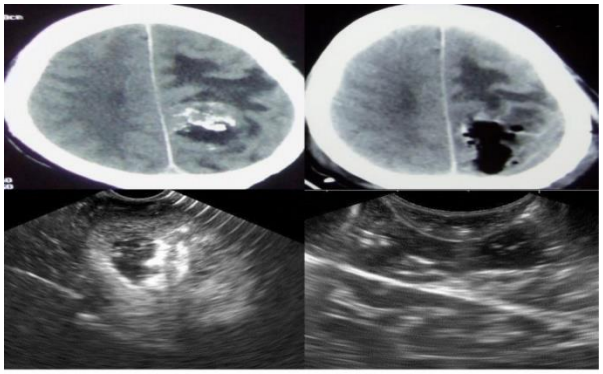

CT: Computed tomography, IOUS: Intra-Operative Ultrasound

Fonte: Elmesallamy 2019.

A elastografia ultrassônica é uma técnica complementar que avalia a rigidez dos tecidos cerebrais. Esta informação é útil para diferenciar entre tumores e tecido saudável, pois os tumores tendem a ser mais rígidos. A elastografia ultrassônica fornece dados adicionais que ajudam os cirurgiões a planejarem e executar ressecções mais precisas, minimizando o dano aos tecidos cerebrais normais (ZHANG *et al*., 2023).

Os avanços em imagem intraoperatória, incluindo iMRI, iCT, microscopia de fluorescência e IOUS, estão transformando a neurocirurgia ao oferecer maior precisão e segurança durante os procedimentos. Estas tecnologias permitem que os cirurgiões realizem intervenções complexas com maior eficácia, reduzindo os riscos para os pacientes e melhorando os resultados clínicos. A integração contínua dessas inovações na prática clínica promete um futuro ainda mais promissor para a neurocirurgia, beneficiando pacientes e profissionais de saúde em todo o mundo.

CONCLUSÃO

A integração de tecnologias avançadas de neuronavegação e imagem intraoperatória tem transformado a prática neurocirúrgica, permitindo que os cirurgiões realizem procedimentos com uma precisão e segurança sem precedentes. A adoção de sistemas de navegação por imagem, incluindo Tomografia Computadorizada (CT) e Ressonância Magnética (MRI), juntamente com a fusão de imagens e o uso de ultrassom intraoperatório, tem permitido a visualização detalhada e em tempo real das estruturas cerebrais, crucial para o sucesso dos procedimentos complexos.

Além disso, a realidade aumentada (AR) e a realidade virtual (VR) têm proporcionado novas dimensões de visualização e planejamento cirúrgico, aumentando a compreensão espacial e a eficácia das intervenções. A neuronavegação baseada em fluorescência tem permitido a diferenciação clara entre tecidos saudáveis e patológicos, contribuindo para ressecções mais completas e precisas.

Os avanços em imagem intraoperatória, como a ressonância magnética intraoperatória (iMRI), a tomografia computadorizada intraoperatória (iCT), a microscopia de fluorescência e a ultrassonografia intraoperatória (IOUS), têm oferecido aos cirurgiões a capacidade de ajustar suas estratégias em tempo real, melhorando significativamente os resultados clínicos. Estas tecnologias têm reduzido a necessidade de múltiplas cirurgias, minimizado os danos aos tecidos saudáveis e acelerado a recuperação dos pacientes.

No entanto, a implementação dessas tecnologias enfrenta desafios significativos relacionados ao custo e à integração. Os altos custos iniciais e operacionais, juntamente com a necessidade de infraestrutura avançada e equipes altamente treinadas, podem limitar a adoção dessas tecnologias em instituições com recursos financeiros restritos. A formação contínua dos profissionais de saúde é essencial para maximizar os benefícios dessas inovações.

Apesar desses desafios, o campo da neuronavegação e da imagem intraoperatória continua a evoluir rapidamente. Inovações contínuas em inteligência artificial, robótica e bioengenharia prometem aprimorar ainda mais as capacidades dessas tecnologias, tornando-as mais acessíveis e custo-efetivas. A colaboração entre instituições acadêmicas, empresas de tecnologia médica e governos é crucial para promover a pesquisa e o desenvolvimento de novas soluções.

A neuronavegação e a imagem intraoperatória têm o potencial de revolucionar a neurocirurgia, oferecendo melhorias significativas na precisão e segurança dos procedimentos. À medida que essas tecnologias continuam a evoluir e se tornar mais amplamente disponíveis, espera-se que transformem a prática neurocirúrgica, melhorando os resultados para os pacientes e aumentando a eficiência dos sistemas de saúde. O futuro da neurocirurgia é promissor, com a promessa de avanços tecnológicos contínuos que beneficiarão pacientes e profissionais de saúde em todo o mundo.

REFERÊNCIAS BIBLIOGRÁFICAS

ALTAF, A. *et al*. Intraoperative use of ultra-low-field, portable magnetic resonance imaging - first report. Surgical Neurology International, v. 14, p. 212, 2023. doi: 10.25259/SNI_124_2023.

ASHRAF, M. *et al*. Role of intraoperative computed tomography scanner in modern neurosurgery - An early experience. Surgical Neurology International, v. 11, p. 247, 2020, doi: 10.25259/SNI_303_2020.

BÁEZ-MARRERO, N. *et al*. Accuracy of computer-assisted surgery in immediate implant placement: An experimental study. Journal of Indian Society of Periodontology, v. 26, n. 3, p. 219-223, 2022. doi: 10.4103/jisp.jisp_763_20.

BIN-ALAMER, O. *et al*. Intraoperative Imaging and Optical Visualization Techniques for Brain Tumor Resection: A Narrative Review. Cancers, v. 15, n. 19, p. 4890, 2023. doi: 10.3390/cancers15194890.

BOPP, M. H. A. *et al*. Enabling Navigation and Augmented Reality in the Sitting Position in Posterior Fossa Surgery Using Intraoperative Ultrasound. Cancers, v. 16, n. 11, p. 1985, 2024. doi: 10.3390/cancers16111985.

CHARALAMPAKI, P. *et al*. Confocal-Assisted Multispectral Fluorescent Microscopy for Brain Tumor Surgery. Frontiers in Oncology, v. 9, p. 583, 2019. doi: 10.3389/fonc.2019.00583.

CHIRIZZI, C. *et al*. Next-generation agents for fluorescence-guided glioblastoma surgery. Bioengineering & Translational Medicine, v. 9, n. 3, e10608, 2023. doi: 10.1002/btm2.10608.

CORUJA INFORMA. Realidade virtual e suas aplicações na área médica. Disponível em: https://www.each.usp.br/petsi/jornal/?p=2628.

DESPACH. Thermal Processing Technology. World's first portable mri machine helps doctors make quick life or death determination. Disponível em: https://www.despatch.com/blog/worlds-first-portable-mri-machine-helps-doctors-make-quick-life-or-death-determination/.

DIXON, L. *et al*. Intraoperative ultrasound in brain tumor surgery: A review and implementation guide. Neurosurgery, v. 45, n. 4, p. 2503-2515, 2022. doi: 10.1007/s10143-022-01778-4.

ELMESALLAMY, W. A. E. A. The role of intraoperative ultrasound in gross total resection of brain mass lesions and outcome. The Egyptian Journal of Neurology, Psychiatry and Neurosurgery, v. 55, n. 73, 2019. https://doi.org/10.1186/s41983-019-0117-4

GÉCZI, T. *et al*. Near-infrared fluorescence guided surgery: State of the evidence from a health technology assessment perspective. Frontiers in Surgery, v. 9, e919739, 2022. doi: 10.3389/fsurg.2022.919739.

GILARD. V. *et al*. Precision Neurosurgery: A Path Forward. Journal of Personalized Medicine, v. 11, n. 10, p. 1019, 2021. doi: 10.3390/jpm11101019.

JAMSHED, Z. Tecnologia com realidade aumentada tem auxiliado médicos em cirurgias complexas. Disponível em: https://www.cnnbrasil.com.br/tecnologia/tecnologia-com-realidade-aumentada-tem-auxiliado-medicos-em-cirurgias-complexas/.

JIANG, X. *et al*. Deep Learning for Medical Image-Based Cancer Diagnosis. Cancers, v. 15, n. 14, p. 3608, 2023. doi: 10.3390/cancers15143608.

KARNATZ, N. *et al*. Advances and Innovations in Ablative Head and Neck Oncologic Surgery Using Mixed Reality Technologies in Personalized Medicine. Journal of Clinical Medicine, v. 11, n. 16, p. 4767, 2022. doi: 10.3390/jcm11164767.

MAT LAZIM, N. *et al*. Autofluorescence Image-Guided Endoscopy in the Management of Upper Aerodigestive Tract Tumors. International Journal of Environmental Research and Public Health, v. 20, n. 1, p. 159, 2022. doi: 10.3390/ijerph20010159.

MISHRA, R. *et al*. Virtual Reality in Neurosurgery: Beyond Neurosurgical Planning. International Journal of Environmental Research and Public Health, v. 19, n. 3, p. 1719, 2022. doi: 10.3390/ijerph19031719.

NAGAYA, T. *et al*. Fluorescence-Guided Surgery. Frontiers in Oncology, v. 7, n. 314, 2017. doi: 10.3389/fonc.2017.00314.

NIKOVA, A.; BIRBILIS, T. The Basic Steps of Evolution of Brain Surgery. Maedica, v. 12, n. 4, p. 297-305, 2017. PMID: 29610595.

NOGUEIRA, G. N. *et al*. Virtual Reality and Augmented Reality as Support for Neurosurgery. Brazilian Journal of Neurosurgery, v. 35, n. 2, p. 49-55, 2024. https://doi.org/10.22290/jbnc.2024.350207.

OGANDO-RIVAS, E. *et al*. Evolution and Revolution of Imaging Technologies in Neurosurgery. Neurologia medico-chirurgica, v. 62, n. 12, p. 542-551, 2022. doi: 10.2176/jns-nmc.2022-0116.

REINSCHLUESSEL, A. V. *et al*. Virtual Reality for Surgical Planning - Evaluation Based on Two Liver Tumor Resections. Frontiers in Surgery, v. 28, n. 9, e821060, 2022. doi: 10.3389/fsurg.2022.821060.

SCHMALE, I. L. *et al*. Image-Guided Surgery and Intraoperative Imaging in Rhinology: Clinical Update and Current State of the Art. *Ear*, Nose & Throat Journal, v. 100, n. 10, p. 475-486, 2021. doi:10.1177/0145561320928202.

SCHUPPER, A. J. *et al*. Fluorescence-Guided Surgery: A Review on Timing and Use in Brain Tumor Surgery. Frontiers in Neurology, v. 12, 2021. https://doi.org/10.3389/fneur.2021.682151.

SEFCIK, R. K. *et al*. Three-Dimensional, computer simulated navigation in endoscopic neurosurgery. Interdisciplinary Neurosurgery, v. 8, p. 17-22, 2017. doi: 10.1016/j.inat.2017.01.003.

SOMMER, B. *et al*. Frameless Stereotactic Functional Neuronavigation Combined with Intraoperative Magnetic Resonance Imaging as a Strategy in Highly Eloquent Located Tumors Causing Epilepsy. Stereotact Funct Neurosurg, v. 92, p. 59-67, 2014. doi: 10.1159/000355216.

STEWART, H. L. & BIRCH, D.J.S. Fluorescence Guided Surgery. Methods and Applications in Fluorescence, v. 9, n. 4, 2002. Doi: 10.1088/2050-6120/ac1dbb.

WILSON, J. P. *et al*. Image-Guided Navigation in Spine Surgery: From Historical Developments to Future Perspectives. Journal of Clinical Medicine, v. 13, n. 7, p. 2036, 2024. doi: 10.3390/jcm13072036.

ZHANG, X. Y. *et al*. Artificial intelligence - based ultrasound elastography for disease evaluation a narrative review. Frontiers in Oncology, v. 13, e1197447, 2023. doi: 10.3389/fonc.2023.1197447.